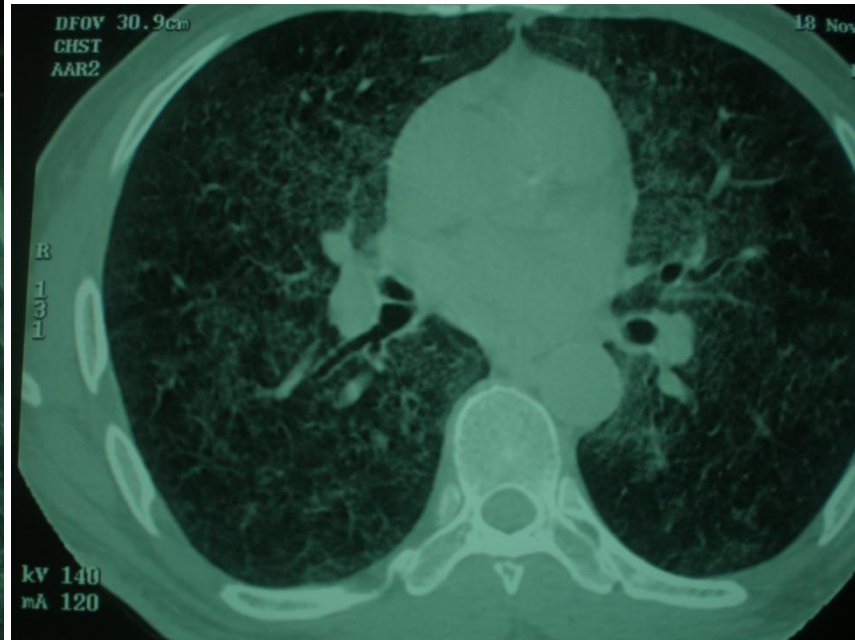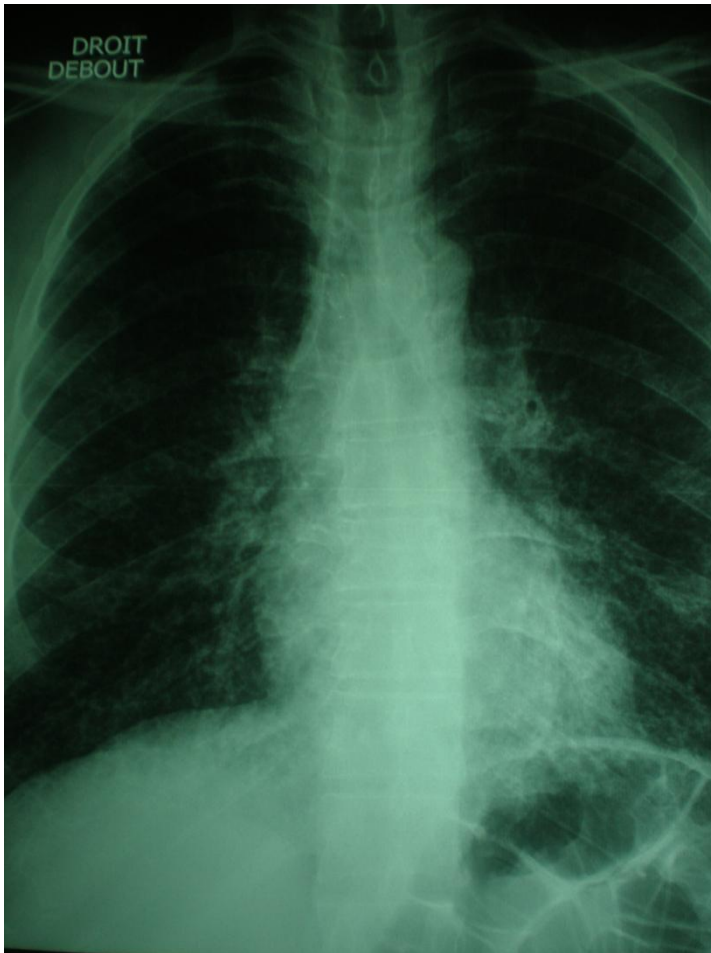


Mr mohaméd A...40 ANS HIV + ..Dyspnée fébrile depuis 3 semaines



RX Thorax :S inertielles a minima.

Scanner thoracique: Ver dépolie et
microkyste

->Pneumocystose